

## CARTA CIENTÍFICO-CLÍNICA

### Brote de *tinea capitis* por *Trichophyton tonsurans* en peluquerías: experiencia personal y descripción de los casos detectados en una clínica unipersonal de Málaga

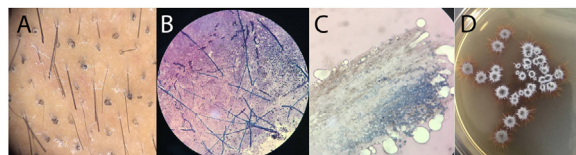
#### Outbreak of *Tinea Capitis* due to *Trichophyton Tonsurans* in Hairdressing Salons: Personal Experience and Description of Cases Found in a Solo Practitioner Clinic from Malaga, Spain

Sr. Director,

La tiña del cuero cabelludo (*tinea capitis* [TC]) es una enfermedad altamente contagiosa causada por dermatofitos del género *Microsporum* y *Trichophyton*<sup>1,2</sup>, que afecta a niños, siendo relativamente rara, aunque no excepcional entre adultos<sup>1,3</sup>. En España, los agentes etiológicos más frecuentes durante años han sido los hongos zoofílicos como el *Microsporum canis*. En la última década (pudiéndolo identificar de forma más clara desde que en enero de 2021 se pudieron comenzar a realizar en la clínica cultivos micológicos propios), se ha producido un aumento de la incidencia de TC por una especie antropofílica hasta hace poco infrecuente en nuestro país y en el resto de Europa, el *Trichophyton tonsurans*<sup>4</sup>.

De enero de 2021 a octubre de 2023 se efectuó el diagnóstico en la clínica de 29 casos de tiñas, cuya característica principal fue el crecimiento en todos los casos del *Trichophyton tonsurans*. Indagando en cuál podría ser el origen, y constatando que se habían producido casos similares en Alemania<sup>5</sup>, se observó en todos los pacientes un denominador común: en su mayoría eran varones jóvenes (o contactos de estos) que se habían realizado un corte de pelo con un degradado en región occipital y/o temporal con maquinilla eléctrica, en muchos casos con una frecuencia semanal. Estos gustos parecían venir motivados por el corte de pelo de famosos como los futbolistas profesionales y actores<sup>6</sup>.

En todos los pacientes de la serie se obtuvieron imágenes tricoscópicas (fig. 1A) y de los exámenes directos con KOH y cultivos micológicos (figs. 1B-D). Las manifestaciones clínicas observadas incluían lesiones eritematodescamati-



**Figura 1** A) Imagen tricoscópica de pelos en sacacorchos típica de la tiña de puntos negros. B) Hifas septadas al examen de KOH. C) Parasitación endótrix del tallo piloso por el hongo. D) Aislamiento de *T. tonsurans* en agar glucosado de Sabouraud con cloranfenicol.

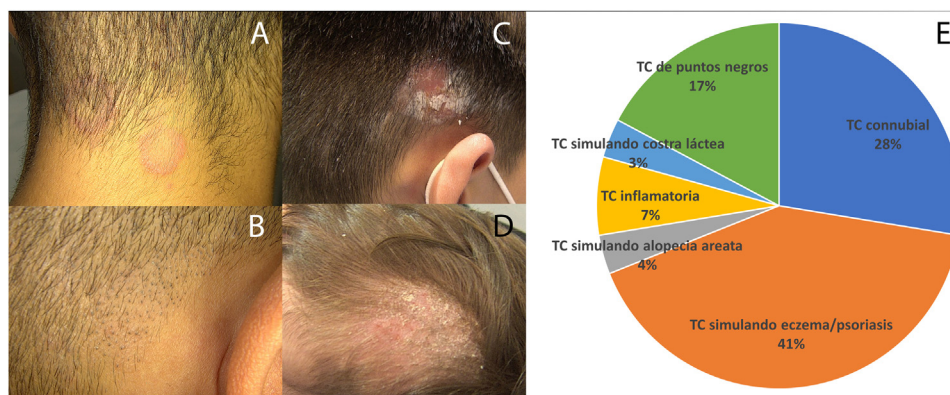
vas en regiones occipital y/o temporales clínicamente muy similares a la psoriasis o a la dermatitis seborreica, motivo por el que previamente habían sido en ocasiones tratadas con corticoides tópicos con empeoramiento de las lesiones (fig. 2A, y ver también uno de los casos más llamativos de la serie incluido en el panel B de la figura 2 de la referencia<sup>6</sup>). Las TC conubiales de pacientes infectados en peluquerías también fueron frecuentes. Con menor frecuencia, se apreciaron pacientes con TC de puntos negros (fig. 2B) y TC inflamatorias (fig. 2C). No fue extraño encontrar que muchos de estos pacientes (especialmente aquellos con formas de TC de puntos negros) eran portadores asintomáticos, siendo de gran ayuda para su detección la tricoscopia<sup>7</sup>. Igualmente, se detectaron casos aislados de pacientes simulando una alopecia areata y una costra láctea en la paciente más joven de la serie (fig. 2D), cuyo padre, con TC diagnosticada en la clínica y adquirida en peluquería, la había contagiado. Todos los casos (cuya presentación queda resumida en la figura 2E) fueron declarados en la Delegación Provincial de Salud de Málaga con objeto de localizar los centros donde se habían producido los contagios y frenarlos.

Tras la detección en la clínica de los primeros casos de la serie, se comunicó este brote en el foro dermatológico *Dermachat* con objeto de poder detectar nuevos contagios en el resto de la geografía española, además de frenar la aparición de nuevos casos<sup>6</sup>.

Desconocemos el porqué de este incremento de la incidencia de *Trichophyton tonsurans*, aunque creemos que guardó (y guarda) probable relación con el aumento de inmigración desde países africanos, donde es especialmente común<sup>4</sup>. A ello se une la mayor virulencia de este patógeno, que algunos autores han achacado (al menos en parte) al tratamiento con griseofulvina desde mediados del

<https://doi.org/10.1016/j.ad.2023.10.024>

0001-7310/© 2023 AEDV. Publicado por Elsevier España, S.L.U. Este es un artículo Open Access bajo la licencia CC BY-NC-ND (<http://creativecommons.org/licenses/by-nc-nd/4.0/>).



**Figura 2** A) Formas no inflamatorias que remedan dermatitis seborreica. B) Tiña de puntos negros (*black dots*). C) Forma inflamatoria con adenopatía retroauricular. D) *Tinea capitis* simulando costra láctea. E) Descripción de la casuística diagnosticada en el centro.

siglo XX, único tratamiento antifúngico oral aprobado en la infancia para tratar todas las formas de tiñas del cuero cabelludo<sup>4,8</sup>.

Con respecto a las peluquerías, existen diferentes regulaciones (articuladas en algunos casos en forma de ordenanzas municipales) que exigen el uso de material desechable y, en su defecto, la correcta desinfección tras su uso. En este sentido, hay publicaciones en otros países que incluso abordan los agentes más adecuados para la desinfección de fómites con *Trichophyton tonsurans*<sup>9</sup>. Afortunadamente, esto ya es llevado a cabo por la mayoría de los profesionales del sector, que además se están movilizando para que se haga de forma correcta y en todos los centros<sup>10</sup>.

Para finalizar, creemos que la comunicación de esta experiencia puede ser relevante porque pone de manifiesto varias cosas: la primera, que es posible lanzar investigación y contribuir a la salud pública desde cualquier entorno, incluyendo consultas de pequeño tamaño; la segunda, que los dermatólogos tenemos un papel indudable en la micología y que no son imprescindibles grandes medios para poder efectuarla de forma honesta y útil, y la última, que estamos en un momento en el que la incidencia de infecciones está cambiando a muchos niveles.

## Agradecimientos

Al Dr. D. Vicente Crespo Erchiga por ser un maestro de la micología y, concretamente, por sus enseñanzas en el arte de realizar cultivos micológicos.

## Bibliografía

1. Rebollo N, López-Barcenas AP, Arenas R. Tiña de la cabeza. *Actas Dermosifiliogr.* 2008;99:91–100.
2. Delgado Florencio V, Crespo Erchiga V. Micosis cutáneas. *Medicine.* 2002;8:4805–15.
3. Monteagudo B, Pereiro M Jr, Pereiro C, Toribio J. *Tinea capitis* en el área sanitaria de Santiago de Compostela. *Actas Dermatosifiliogr.* 2003;94:598–602.

4. Gits-Muselli M, Benderdouche M, Hamane S, Mingui A, Feuilhade de Chauvin M, Guigue N, et al. Continuous increase of *Trichophyton tonsurans* as a cause of *tinea capitis* in the urban area of Paris France: A 5-years long study. *Med Mycol.* 2017;55:476–84.
5. Müller VL, Kappa-Markovi K, Hyun J, Georgas D, Silberfarb G, Paasch U, et al. *Tinea capitis* et barbae caused by *Trichophyton tonsurans*: A retrospective cohort study of an infection chain after shavings in barber shops. *Mycoses.* 2021;64:428–36.
6. Bascón L, Galvañ JI, López-Riquelme I, Navarro-Guillamón PJ, Morón JM, Llamas JA, et al. Brote de dermatofitosis en región de cabeza y cuello asociadas al rasurado en peluquerías: estudio descriptivo multicéntrico de una serie de casos. *Actas Dermosifiliogr.* 2023;114:371–6.
7. Waśkiel-Burnat A, Rakowska A, Sikora M, Ciechanowicz P, Olszewska M, Rudnicka L. *Trichoscopy of Tinea Capitis: A Systematic Review.* *Dermatol Ther (Heidelb).* 2020;10:43–52.
8. Gupta AK, Mays RR, Versteeg SG, Piraccini BM, Shear NH, Piguat V, et al. *Tinea capitis* in children: A systematic review of management. *J Eur Acad Dermatol Venerol.* 2018;32:2264–74.
9. Schießl J, Uhrlaß S, Wichmann K, Wilde D, Krüger C, Nenoff P. *Trichophyton tonsurans*-an emerging pathogen in wrestling in Germany. *Hautarzt.* 2021;72:878–91.
10. Larrañeta A. Los peluqueros exigen “formación y más inspecciones” para garantizar la higiene en barberías “low cost” ante el brote de tiña. *Diario 20 Minutos.* 18 de enero de 2022 [consultado 26 Sep 2023] Disponible en URL: <https://www.20minutos.es/noticia/5093242/0/brote-de-tina-los-peluqueros-reclaman-formacion-e-inspecciones-para-garantizar-la-higiene-en-barberias-y-peluquerias-low-cost/>

J.I. Galvañ-Pérez del Pulgar<sup>a,b,\*</sup> y A. Martín-Gorgojo<sup>b,c</sup>

<sup>a</sup> Centro Dermatológico Galvañ Pérez del Pulgar, Málaga, España

<sup>b</sup> Dermachat (Grupo Español de Consenso on-line en Dermatología)

<sup>c</sup> Servicio de ITS/Dermatología, Sección de Especialidades Médicas, Ayuntamiento de Madrid, Madrid, España

\* Autor para correspondencia.

Correo electrónico: [galvanderma@telefonica.net](mailto:galvanderma@telefonica.net) (J.I. Galvañ-Pérez del Pulgar).